Beiträge
zur Lehre von der Leukaemie.

Inaugural-Dissertation

zur Erlangung der Doctorwürde

in der

Medicin, Chirurgie und Geburtshilfe

unter dem Präsidium

des Herrn Obermedicinalrats

PROF. H. VON ZIEMSSEN

der

medicinischen Facultät zu München

vorgelegt

von

Paul Fritze
approb. Arzt aus Berlin.

München, 1883.

Kgl. Hof- und Universitäts-Buchdruckerei von Dr. C. Wolf & Sohn.

Beiträge

zur Lehre von der Leukaemie.

Inaugural-Dissertation

zur Erlangung der Doctorwürde

in der

Medicin, Chirurgie und Geburtshilfe

unter dem Präsidium

des Herrn Obermedicinalrats

PROF. H. VON ZIEMSSEN

der

medicinischen Facultät zu München

vorgelegt

von

Paul Fritze
approb. Arzt aus Berlin.

München, 1883.

Kgl. Hof- und Universitäts-Buchdruckerei von Dr. C. Wolf & Sohn.

Digitized by the Internet Archive
in 2026

https://archive.org/details/IA41554602_0138

Seinen theuren Eltern

in dankbarer Liebe

gewidmet

vom Verfasser.

Obwohl die Leukämie erst im Jahre 1845 das Bürgerrecht in der Wissenschaft erhielt, erregte doch diese Krankheit bei den Theoretikern und den Practikern ein so grosses Interesse, dass Ehrlich, dessen Abhandlung über Leukämie von Mosler vielfach citiert und mit Recht als vorzüglich bezeichnet wird, bereits 1862 mit einer Casuistik von 100 aus der Literatur zusammengetragenen Fällen — darunter 3 von ihm selbst beobachtet — arbeiten konnte.

Seitdem sind abermals 20 Jahre vergangen, in denen zahlreiche und trefflich wissenschaftliche Aufsätze uns die genannte Krankheit genauer kennen gelehrt und eine grosse Zahl neuer casuistischer Beobachtungen zur Kenntniss gebracht haben. Es braucht in dieser Beziehung nur an die beiden ausgezeichneten Arbeiten Moslers, seine Monographie über die Pathologie und Therapie der Leukämie und seine Arbeit über dieselbe Krankheit in Ziemssens Handbuch der speciellen Pathologie und Therapie, Band VIII, 2 (1878), sowie insbesondere auch an die Schilderungen der leukämischen Neubildungen in Virchows berühmtem Geschwulstwerke, Bd. II (1864, 65), erinnert zu werden.

Unter solchen Umständen dürfte es fast ebenso gewagt als überflüssig erscheinen, auch jetzt noch die casuistischen Beiträge zur Leukämie zu vermehren, wenn nicht in zwiefacher Richtung Umstände sich geltend machten, welche hierüber gleichwohl anders zu denken uns veranlassen müssten.

Namentlich die durch Cohnheim eröffneten, völlig neuen Anschauungen über die Auswanderung der weissen

Blutkörperchen, ihre einfache Umwandlung zu den Formelementen des Eiters u. s. w., sind mit der Abstammung der weissen Blutkörperchen von den fixen Elementen des Bindegewebes, also mit der gesammten früheren Theorie der Leukämie so wenig verträglich, dass man nach neuen Vermittlungen der dadurch entstandenen Widersprüche, somit gleichzeitig nach neuen unparteiischen Beobachtungen zu trachten veranlasst ist.

Dazu kommt, dass Neumann inzwischen eine 3. Form der Leukämie, die myelogene, oder wie Mosler vorzieht: die medullare in die Wissenschaft einführte und sie gegenüber der lienalen und lymphatischen so sehr in den Vordergrund stellte, dass er das Knochenmark als die eigentliche Productionsstätte der weissen Blutkörperchen, die Milz- und Lymphdrüsengeschwülste als nebensächlich betrachtet und geradezu erklärt, die gesammte grosse Casuistik, welche vor der Auffindung der medullaren Krankheitsform liege, entbehre jeder Beweiskraft.

Auch unter diesem Gesichtspunkte würden also neue, das Knochenmark berücksichtigende Beobachtungen wünschenswert sein.

Aber auch noch von einer zweiten, nämlich der klinischen Seite her, macht sich das Bedürfnis nach Erweiterung der Casuistik, namentlich durch Fälle geltend, welche in differenzialdiagnostischer Hinsicht möglichst instructiv wären. Denn allerdings haben Dezennien lang die Theoretiker weit mehr das Feld der Leukämie bestellt, als dass diese Krankheit klinisch, sorgsam von ähnlichen pathologischen Prozessen geschieden worden wäre. Ja bei den colossalen Dimensionen leukämischer Milzgeschwülste und der Einfachheit der betreffenden mikroscopischen Blutuntersuchung mochte es Manchem so erscheinen, als sei unter allen Umständen nichts leichter als die Diagnose der Leukämie. Inzwischen lernten wir, um nur auf Eins hinzuweisen, Krankheitsprozesse genauer kennen, welche, wie die sogenannte Pseudoleukämie, die meisten Symptome mit den der Leukämie gemeinsam haben und auch mancher andere pathologische Prozess, selbst der tuberculöse

in den Lungen und in dem Darm, wenn er von geringem Umfange bleibt, kann so erhebliche Aehnlichkeit mit leukämischen Produkten zeigen, dass mit einem Worte von allen Seiten her eine sorgfältige Differenzialdiagnostik nicht genug accentuiert werden kann.

Es wird daher auch jetzt noch eine in diesem Sinne Beiträge liefernde Casuistik nicht unwillkommen sein.

Bei diesen wissenschaftlichen Anschauungen fühlte ich mich meinem hochverehrten Lehrer, Herrn Obermedicinalrat Professor von Ziemssen zu doppeltem Danke dafür verpflichtet, dass er mich auf einen in seiner Klinik behandelten Fall von Leukämie aufmerksam machte und mir denselben zur Veröffentlichung überliess, einen Fall, welcher sehr geeignet erschien, sowohl hinsichtlich der Theorie als auch der Differenzialdiagnose der Leukämie einige Ausbeute zu bieten. Denn bei dem betreffenden Patienten fanden sich einerseits alle 3 Formen der Leukämie, insbesondere auch die myelogene in exquisiter Weise ausgeprägt vor, so dass der Fall zweifellos zu den beweiskräftigen zählen müsste; andererseits aber handelte es sich um so seltene und mannigfache Complicationen leukämischer Prozesse mit Lungen-, Darm- und Kehlkopfaffectionen, sowie dem denkbar höchsten Grad von Icterus, dass man zu differentialdiagnostischem Handeln sich in mehrfacher Richtung angeregt sah.

Wir gehen sofort zur Mitteilung des Falles über, um alsdann an denselben diejenigen Erörterungen zu knüpfen, zu welchen er in den bezeichneten beiden Richtungen Anlass bieten wird.

Krankengeschichte.

Josef K. aus Weilheim, 22 Jahre alt, Colporteur, behandelt vom 12. Nov. 1882 bis 28. Febr. 1883 auf der II. medicinischen Klinik zu München.

Anamnese: Patient, welcher sich vor 5—6 Jahren in München aufhielt, war zu dieser Zeit im städtischen Krankenhause l/I. an einer unerheblichen, vorzugsweise mit Mattigkeit verbundenen Krankheit, 2 Jahre später in Weilheim an einer

Lungenentzündung und vor kurzem an letzterem Orte an einem anderweitigen Lungenleiden behandelt worden. Acht Tage vor seiner letzten Aufnahme in die Klinik kam er nach München, erkrankte am dritten Tage seiner Anwesenheit an ziehenden Schmerzen in der Milzgegend, und bekam nach abermals 24 Stunden einen Schüttelfrost mit darauf folgendem Hitzegefühl und starker Schweisssecretion, Symptome, welche sich an den folgenden Abenden wiederholten und die den Kranken veranlassten, das Spital aufzusuchen. Dabei behielt der Patient guten Appetit, sowie regelmässigen Stuhl und war auch sein Allgemeinbefinden im Grunde nur während der Frost- und Hitzeanfälle gestört. Ueberdiess leidet Patient schon seit 2 Jahren beständig an Husten, welcher jedoch neuerdings an Intensität nicht zugenommen haben soll.

Vater und Schwester des Patienten sind an Lungenleiden gestorben, die Mutter an einer nicht näher zu eruierenden Krankheit. Die übrigen, noch lebenden Geschwister, leiden sämmtlich an Husten. Schliesslich gibt Patient noch an, dass er in früheren Jahren dem Biere stark zugesprochen habe.

Status praesens: Patient ist von mittelmässigem, ziemlich gut genährten Körperbau. Die Temperatur zeigt sich bedeutend erhöht, sie beträgt am 13. XI. 37,3; 38,0; 39,3; 39,8; 38,6; 37,0; 38,2.*)

Die Sclerotica, die Wangen und die Körperhaut haben eine etwas icterische Färbung; die Haut nur wenig feucht. Der Puls beschleunigt, schlägt 108 Schläge in der Minute, ist regelmässig, ziemlich voll und etwas gespannt. Die Pupillen von normaler Beschaffenheit, die Mundschleimhaut ziemlich blass, die Zunge belegt und am Rande gerötet, das Gesicht zur Zeit stark mit Schweiss bedeckt und congestioniert.

Die Lungen geben L. V. O einen etzas kürzeren Per-

*) Die Temperaturverhältnisse während des weiteren Verlaufs der Krankheit sind durch die beiliegende Temperaturcurve graphisch dargestellt.

cussionsschall als an der entsprechenden Stelle R. Rechts, beginnend in der Mamillarlinie, an der 5. Rippe eine intensive Dämpfung, deren obere Grenze, rechts vom Sternum, dem 4. Intercostalraum entspricht, während sie nach der rechten Achsel hin etwas ansteigt, um wiederum nach hinten zu einigermassen nach abwärts sich zu ziehen. Dabei verändert sich die Dämpfungsgrenze in geringer Weise während der Atmung.

Bei der Auscultation hört man hinten wie vorn bei verlängertem Exspirium in der rechten Spitze unbestimmtes Atmungsgeräusch, vorzugsweise vesiculär; im Bereiche der Dämpfung zeigt es sich abgeschwächt. Hinten wird eine geringe Verschärfung des Atmungsgeräusches bemerkbar. L. ist dasselbe überall vesiculär; nirgends trifft man Reibe- oder Rasselgeräusche. Die Respiration ist beschleunigt, ca. 28 Atemzüge in der Minute.

Die Herzdämpfung reicht nach R. und U. zwei Querfingerbreit über den rechten Sternalrand hinaus, nach oben bis zum oberen Rand des dritten Rippenknorpels, nach links 1 cm. weit über die Mamillarlinie. Hypertrophie des rechten Ventrikels. Die Herztöne sind rein aber leise; der Spitzenstoss nicht fühlbar. Eine abnorme Pulsation lässt sich weder an den Jugularvenen noch an der Abdominalaorta bemerken.

Das Abdomen etwas aufgetrieben und gespannt. Der Percussionston überall tympanitisch. Das Epigastrium auf Druck empfindlich. Im Uebrigen aber der Leib nicht schmerzhaft. Es fällt auf, dass die Oberbauchgegend ein grösseres Volumen einnimmt als die Unterbauchgegend.

Die Leber zeigt sich bei der Palpation bedeutend vergrössert. Durch die Percussion lässt sich feststellen, dass ihr Rand 4 cm. über den Rippenbogen hinausragt, wobei das Organ in der Mittellinie nur etwa 5 cm. dem Nabel fern bleibt. Nach links scheint die Grenze der Leber die Mamillarlinie nicht zu überschreiten. Die durch Percussion sich ergebende Figur (Aufriss) beträgt in der Axillarlinie 17,0 cm.,

in der Mamillarlinie 16,5 cm. und in der Mittellinie 16,0 cm. Die Resistenz der Leber ist wesentlich vermehrt.

Auch die Milz ist sehr erheblich, etwa um das dreifache vergrössert; ihre Länge beträgt 21,0 cm., ihre Breite 12 cm., auch kann die untere Spitze des Organs bei tiefem Inspirium durch die Palpation wahrgenommen werden.

Der Urin ist klar, zeigt normale Farbe, reagiert sauer und enthält kein Eiweiss.

Am 14. XI. fand die erste klinische Vorstellung statt. Es wurde bei derselben der nämliche Befund wie am Tage der Aufnahme constatiert, nur zeigte sich das Volumen der Milz als noch mehr vergrössert, insofern ihre Länge jetzt 25,0 cm., ihre Breite 14,0 cm. beträgt. Der Harn ist frei von Gallenfarbstoff; die Faeces gefärbt. Puls 102, Respiration 34.

Therapie: Inf. digit. 1,0 : 1500; daneben erhielt Patient gegen Mittag 1,5 gr. Chinin, worauf unerwarteter Weise die Temperatur gegen Abend doch wieder auf 39,5 stieg.

15. XI. Die Dimensionen der Milz sind noch unverändert geblieben; die Temperatur war am Morgen subnormal. Das subjektive Befinden des Patienten lässt nichts zu wünschen übrig. Puls am Morgen 62; Abends 84. Respiration Morgens und Abends 24. Die Menge des gelassenen Harns betrug 1300 cbkcm., das specifische Gewicht desselben 1017.*)

16. XI. Zweite klinische Vorstellung. Die Masse der Milz betragen 18,0 cm. im Längen-, 10,0 cm. im Breitendurchmesser. Da jedoch heute das vordere Ende der Milz nicht zu eruieren ist, lässt sich gleichwohl eine Anschwellung des Organes nicht sicher constatieren. Es wird mit der Verabreichung von Chinin fortgefahren.

27. XI. Da die letzten 11 Tage hindurch, trotz fortgesetzten Chiningebrauches in Dosen von 1,0 gr., 0,75 gr.,

*) Die an den späteren Tagen constatierten Quantitäten und Gewichtsverhältnisse des Harns finden sich auf der anliegenden Tabelle neben den Angaben über die tägliche Puls- und Respirationsfrequenz verzeichnet.

0,5 gr. die Temperatur keine gleichmässige wurde und auch das Milzvolumen sich nicht verkleinerte, zeigt sich heute zum ersten Male die Temperatur scheinbar normal, während sich die Masse der Milz auf 20,5 cm. im Längen-, 13,0 cm. im Breitendurchmesser feststellen lassen.

28. XI. Abermals klinische Vorstellung. Das vordere Ende der Milz ist wiederum spitzwinklich unter dem Rippenbogen zu fühlen. Die Masse sind 19,5 cm. in der Länge; 12,5 cm. in der Breite.

1. XII. Immer aufs neue kehren Temperaturschwankungen zurück, ohne dass sich dies durch den andauernden Gebrauch des Chinins in grossen Dosen hätte verhindern lassen. Bemerkenswert erscheint nur, dass Patient in den letzten Tagen wiederholt Nasenbluten gehabt hat. Der Milztumor zeigte sich unverändert, dabei nahm die icterische Verfärbung der Haut merklich zu, und die Leber vergrössert sich gleichfalls, während die ganze Lebergegend schmerzhaft wurde. Die Grösse macht sich besonders nach oben hin geltend, denn der leicht zu fühlende untere Rand der Leber überragt den Rippenbogen nur um 2 Querfinger und ist in der Mittellinie 4,5 cm. vom Nabel entfernt. Der obere Leberrand dagegen reicht in der Mamillarlinie bis zum oberen Rand der vierten Rippe. An dieser Stelle beträgt der Aufriss 20,5; in der Mittellinie 18,0 cm. Nach links geht die Dämpfung der Leber unmittelbar in die der Milz über. Der Spitzenstoss des Herzens lässt sich im 4. Intercostalraum in ziemlicher Breite bis 1 cm. über die Mamillarlinie hinaus fühlen. Herztöne rein.

5. XII. Dem Icterus der Haut und der Sclera hat sich nunmehr auch eine mässig icterische Färbung des Harns beigesellt. Dagegen ist der Stuhl noch andauernd gefärbt und von normalem Verhalten. Bei abermaliger genauer Untersuchung der Lunge zeigt sich der Percussionston über der rechten Spitze erheblich gedämpft, während die Auscultation an derselben Stelle verlängertes Exspirium und rauhes Vesiculärathmen erkennen lässt. L. V. O. ist der Schall weniger sonor als an der gleichen Stelle rechts und das

Atmungsgeräusch schwächer, jedoch vesiculär. R. V. unter der Clavicula normales, aber verlängertes Exspirium. Trotz offenbarer, in der Lunge vorhandener Circulationsstörungen, zeigt der II. Ton der Arteria pulmonalis keine Verstärkung.

Wiederholte Untersuchungen lassen Eiweiss im Harn nicht erkennen. Nachdem seit dem 1. XII. der Chiningebrauch eingestellt wurde, erhält Patient täglich Wein.

17. XII. Bis heute stellte sich in keiner Beziehung eine wesentliche Veränderung im Krankheitsbefunde heraus. Die bisher normalen Stühle werden weich und gelblich. Patient erhält 2 stündl. 0,5 gr. Natr. salicyl.

5. I. Da der geringen Wirksamkeit halber, welche das Chinin sowohl den täglichen Fieberexacerbationen als auch der Milzschwellung gegenüber gezeigt hatte, der Milztumor unter anderen Gesichtspunkten als etwa unter denen einer Intermittens betrachtet werden musste, wurde nunmehr eine microscopische Untersuchung des Blutes vorgenommen, bei welcher das Verhältniss der roten zu den weissen Blutkörperchen sich auf 1 : 38 herausstellte. Hierdurch wurde leicht die ohnehin schon wahrscheinlich gewordene Diagnose der Leukaemie gesichert. Therapie. Solut. arsenic. fowl 5,0 Aq. cinnam, 10,0 dreimal täglich 8 gtt.

15. I. Bei einer erneuten Untersuchung der Lebergegend constatiert man, dass die Dämpfung bereits am oberen Rande der 4. Rippe beginnt, eine relative Dämpfung ist sogar schon auf der 3. Rippe vorhanden. Bei der Atmung verschieblich, erstreckt sie sich weit über den Rippenbogen. Der Aufriss beträgt in der Mamillarlinie und ebenso in der Mittellinie 22,0 cm.

Die Milz ist noch deutlich palpabel, nach hinten aber nicht deutlich abzugrenzen. Ihre Dämpfung geht nach vorn in die der Leber über. Länge der Milz approximativ 24,0, Breite 18,0 cm. Die Resistenz sowohl der Leber als der Milz ist jetzt nur gering.

Oberhalb der von beiden Organen herrührenden Dämpfung geben die Lungen den normalen vollen und hellen, jedoch etwas tympanitischen Schall. Das Atmungsgeräusch

überall vesiculär, nirgends Zeichen, welche auf Oedem deuten. Das Herz nach oben verdrängt, der Spitzenstoss im vierten Intercostalraum, etwas ausserhalb der Papille fühlbar. Herztöne rein. Puls gegenwärtig sehr voll, beschleunigt und schwellend. Der obere Theil der Rippenwirbelsäule zeigt sich in geringem Grade nach rechts, der untere nach links gerichtet. Appetit etwas vermindert, der Ernährungszustand trotz fortdauernden Fiebers nicht sonderlich benachteiligt, auch das subjective Befinden zufrieden stellend. Der Arsenikgebrauch wird in angegebener Weise fortgesetzt.

26. I. Da Patient über starken Husten und heftiges Brennen im Halse klagt, erhält er eine Morphiumsolution von 0,02 : 100,0 Aq. d. 2 stündlich 1 Esslöffel.

Am 28. I. wird die Arsenikcur wieder aufgenommen.

31. I. Nachdem sich das subjective Befinden schon seit mehreren Tagen verschlechtert hatte, häufig Appetitmangel eingetreten und zuweilen beim Husten Mageninhalt zu Tage befördert war, und nachdem insbesondere in letzter Zeit eintretende Abmagerung sich verzeichnen liess, erbrach Patient in letzter Nacht unter heftigem Würgen eine ziemliche Menge mit Schleim gemischten Wassers. Neben diesen Verdauungsstörungen und ihren Folgen bestehen Icterus und tägliche Temperatursteigerungen in den früheren Weisen fort. Der Husten hat sich merklich vermehrt und die Atmung zeigte eine nicht unerhebliche Beschleunigung bei vorwiegend pectoralem Typus. Ueber beiden Spitzen ist der Percusionsschall gedämpft, und zwar rechts intensiver wie links. V. R. hellt sich der Schall erst in dem Bereich der 2. Rippe wieder auf, um auf der 4. Rippe der Leberdämpfung zu weichen. R. V. O. im ersten Intercostalraum ist dabei der Percussionsschall tympanitisch, und es besteht beim Oeffnen und Schliessen des Mundes exquisiter Schallwechsel. Die Auscultation weist in der rechten Spitze vorn rauhes, unbestimmtes In- und Exspirium von fast bronchialem Charakter nach, während über der Clavicula an einer circumscripten Stelle deutliches Bronchialatmen, weiter abwärts aber vesiculäres Atmungsgeräusch zu hören

ist. Ueber der Spitze der linken Lungen dagegen zeigt sich das Inspirium verschärft, das Exspirium verlängert; L. V. bemerkt man rauhes Inspirium und in der unteren Achselgegend etwas abgeschwächtes Atmungsgeräusch. An der hinteren Seite des Thorax ist der Schall R. O. gedämpft tympanitisch, und zwar bis über die Mitte der Scapula herab, während L. nur die Spitze bis zur Spina scapulae gedämpften Schall gibt. Bei der Auscultation trifft man am rechten Oberlappen hinten unbestimmtes, dem bronchialen Atmen sich näherndes In- und Exspirium. H. R. U. dagegen verschärftes Atmungsgeräusch. In der linken Spitze hinten tritt deutliches Bronchialatmen hervor. Im Uebrigen trifft man L. H. nur vesiculäres Atmen, nirgends Rasseln. Aus dem angeführten Befunde wurde auf eine Verdichtung des rechten Oberlappens und der linken Spitze geschlossen.

Die Leber erscheint abermals vergrössert; ihre Dämpfung beginnt, wie schon bemerkt, auf der 4. Rippe und reicht herab bis nahe zu der horizontalen Nabellinie. In der Mamillarlinie beträgt der Aufriss 19,0; in der Mittellinie, in welcher die Leber nahe bis zum Nabel reicht, 20,0 cm. Im Uebrigen ist der untere Leberrand deutlich palpabel, fühlt sich abgerundet an und zeigt eine grosse Resistenz. Das Epigastrium ist auf Druck empfindlich. Länge der Milz z. Z. 22,2 cm. Breite 14,0 cm. Puls voll und beschleunigt. Was die Therapie anbetrifft, so konnte auch vom Arsenik keinerlei günstige Wirkung erzielt werden. Zuweilen musste des überhandnehmenden Hustens wegen eine Morphiumsolution eingeschoben werden.

8. II. Der Icterus hat in letzter Zeit so stark zugenommen, dass die Haut, namentlich des Gesichtes, aber auch anderer Körperstellen, geradezu die Bronzefarbe, wie bei Addisson'scher Krankheit zeigt, auch der Harn ist nunmehr stark icterisch gefärbt. Der Leberaufriss erscheint noch bedeutend vergrössert, während die Ecke zwischen Leber und Milz deutlich fühlbar bleibt. Der in letzter Zeit sehr quälende Husten hat neuerdings etwas nachgelassen.

In der rechten Lungenspitze tritt jetzt trockenes und

zuweilen auch feuchtes Rasseln auf Bronchialatmen ist dagegen noch nicht wahrzunehmen. Die microskopische Untersuchung der Sputa wies zahlreiche Bacillen nach, so dass an dem Vorhandensein tuberculöser Phthise neben der bereits festgestellten lienalen Leukaemie nicht mehr zu zweifeln ist.

Geringes Oedem der Unterschenkel, keine Schwellung der Lymphdrüsen. Die täglichen Temperaturschwankungen sind bereits seit einigen Tagen fast geschwunden.

16. II. Eine neuerdings veranstaltete microskopische Zählung der weissen und roten Blutkörperchen ergab folgendes Resultat: Blutkörperchenzahl in 1 cbmm. 1,557,500; Verhältniss der weissen zu den roten Blutkörperchen wie 1 : 31.

20. II. Schon seit längerer Zeit spricht Patient mit heiserer Stimme, bei der laryngoskopischen Untersuchung zeigen sich mehrfache Ulcerationen am Kehldeckel und dem Processus vocalis. Fernerhin trat in den letzten Tagen wiederholtes Erbrechen, verbunden mit Leibschmerzen, auf.

27. II. Die schon seit dem vergangenen Tage bestehende, hochgradige Atemnoth, verbunden mit heftigem Stechen in der rechten Seite, forderte zu einer neuen Thoraxuntersuchung auf, wobei sich Folgendes ergab: In dem unteren Abschnitt der rechten Achselgegend findet sich in schräger Linie hinziehend eine intensive Dämpfung, welche nach vorn etwas abfällt. Die Dämpfung R. O. erstreckt sich bis zur zweiten Rippe, doch ist auch unterhalb derselben der Schall bedeutend kürzer wie an der entsprechenden Stelle links. Die rechte Seite macht entschieden geringere Exkursionen bei der Atmung, als die linke. Das Atmungsgeräusch zeigt sich R. V. verschärft, nach der Spitze, namentlich neben dem Sternum, ist es bronchial; in der rechten Achselgegend ist es unten völlig aufgehoben. Reibegeräusch kann nicht nachgewiesen werden. L. V. der Percussionsschall ganz sonor, das Atmungsgeräusch durchweg verschärft. H. R. Dämpfung über dem ganzen Oberlappen, U. gleichfalls eine handbreite Dämpfung. H. L. der Schall

überall voller. In der Spitze jedoch ebenfalls etwas gedämpft. H. R. O. Bronchialatmen, weiter abwärts verschärftes Atmungsgeräusch mit deutlichem Rasseln verbunden. H. R. U. das Atmungsgeräusch gleichfalls durchweg verschärft.

Diese Ermittlungen führten zu dem Schluss, dass der phthisische Process im Fortschreiten begriffen sei und bereits eine compacte Infiltration des rechten Oberlappens neben einer weniger entwickelten der entsprechenden Partie des linken Oberlappens zu Stande gebracht habe. Ausserdem war ein rechtsseitiges pleuritisches Exsudat anzunehmen.

Die Herzdämpfung bis zur 3. Rippe hinaufgedrängt, der Herzspitzenstoss jezt im 2., 3. und 4. Intercostalraum zu fühlen. Die Herzaction nunmehr äusserst erregt, während die Töne noch immer rein erscheinen. Puls sehr frequent weich, ziemlich voll. Die Temperatur wieder erhöht.

An den Grössenverhältnissen der Leber und der Milz wenig verändert. Die Leberdämpfung überragt den Rippenbogen in der vorderen Axillarlinie um 2—3 Querfinger und reicht in der Mittellinie bis etwa 2 cm. oberhalb des Nabels. Die Milz ist nach wie vor palpabel und auf Druck ebenso empfindlich wie die Leber. Das Abdomen etwas meteoristisch aufgetrieben. Es besteht andauernd mässiges Oedem der beiden Unterschenkel und der denkbar intensiveste Icterus fort.

Unter Zunahme der geschilderten Erscheinungen und grosser Unruhe, welche vergeblich durch Morphiuminjection zu beschwichtigen versucht wurde, starb der Patient am Morgen des 28. Februar. Die Section wurde 25 Stunden nach dem Tode durch Hrn. Prof. Bollinger vorgenommen.

Sectionsbericht.

Schlecht genährter Körper, Hautdecken und Sclera dunkelgelb gefärbt. Am Thorax im Umfange eines Dreimarkstückes mehrere linsengrosse Blutextravasate; Fettpolster sehr sparsam; Musculatur atropisch, trocken und blutarm.

Rigor mortis vollständig gelöst. In der Bauchhöhle befindet sich ca. 1/3 Liter einer schmutzig rotgelben Flüssigkeit untermischt mit trüben Flocken. Die Leber stark nach abwärts gedrängt, nach links verlängert, ragt bis zum Nabel. Der linke Leberlappen bedeckt den Magen vollständig. Stark vergrösserte Milz, dieselbe liegt mit ihrem unteren Rande in Höhe des Nabels und ist beträchtlich nach unten dislociert. Das Quercoton nimmt ebenfalls eine viel tiefere Stellung ein. Die übrigen Dünn- und Dickdarmpartien in normaler Lage.

Brusthöhle: Im rechten Pleurasack 3/4 Liter eines ockerfarbenen Transsudats, in der linken Pleurahöhle mehrere Esslöffel blutig tingierter trüber Flüssigkeit. Rechte Lunge ziemlich innig mit der Pleura costalis verwachsen. Linke Lunge, nirgends adhärent, von normalem Pleuraüberzuge, zeigt im vorderen Teile eine blasse, elastische, in den unteren, hinteren Partien eine derbe Beschaffenheit bei dunkler Färbung. Die hellen oberen Partien des Oberlappens zeigen ein weiches saftreiches, durchaus anämisches Parenchym von verwaschener, graugelblicher Farbe. Die hinteren Partien des Oberlappens in geringerem Grade blutreich und ödematös. Der Unterlappen von dunkel braunroter Farbe, sein Parenchym ziemlich blutreich, nach hinten und unten zu fast splenisiert und ganz luftleer. In den Bronchien ziemlich viel schmutzig gelber Schleim. Bronchialdrüsen schiefrig pigmentiert, nicht vergrössert. Lungenarterie vollständig leer. Intima der grossen Gefässe diffus schmutzig rötlich gefärbt. Rechte Lunge erheblich kleiner als die linke. Ihr Pleuraüberzug leicht getrübt, gelblich gefärbt mit fibrinösen Auflagerungen bedeckt. In der Lungenspitze eine hühnereigrosse Caverne, welche 2—3 cm von der Pleura entfernt ist und mit einem gelbkäsigem Beschlag versehene Wände zeigt. Etwas weiter nach hinten im Oberlappen 2 kleinere, mit käsigen Massen gefüllte Cavernen, deren Wandungen platt und mit puriformem Beschlage versehen sind, die angrenzenden Partien splenisiert. Im mittleren Teile des Oberlappens eine frische

Caverne. Im Uebrigen finden sich in den oberen und unteren Partien des Oberlappens in der Nähe der Pleura nach hinten zu käsige Herde, während das restierende Lungengewebe wenig lufthaltig und von sparsamen, älteren Knötchen durchsetzt ist. Das Parenchym des Mittellappens blass, blut- und luftarm. Der Unterlappen, stark collabiert, enthält käsige Herde, nur die oberen Teile noch mässig lufthaltig bei vermehrter Blutfülle. Aus den Bronchien quillt eine reichliche Menge trüben, gelblichen Eiters. Die Bronchialdrüsen stark geschwellt, von grauer Farbe und höckriger Beschaffenheit.

Im Larynx finden sich auf beiden Stimmbändern und am Taschenband nach aufwärts gegen die aryepiglottischen Falten hin oberflächliche Erosionen. Im Uebrigen ist die Schleimhaut des Kehlkopfes unrein dunkelrot gefärbt und gleichfalls an einzelnen Stellen mit flachen Erosionen besetzt und überall mit dickem Schleim belegt.

Spongiosa des Sternums erscheint auf der Sägefläche von unklarer gelbbrauner Farbe.

Das Herz liegt handtellergross vor. Im Herzbeutel 20,0—30,0 gr. eines blutig tingierten Serums. Das Herz von normaler Grösse. Ueber dem rechten Herzen ein kleiner Sehnenfleck. Rechte Herzhälfte mässig gefüllt, der rechte Ventrikel etwas erweitert, seine Wandungen von normaler Stärke. Musculatur schmutzig gelb tingiert, sehr blass. Klappen gehörig. Im rechten Vorhof ein mässig grosses, grau-gelblich gefärbtes Gerinsel.

R. V. H. 9,0 cm. P. U. 7,5 cm, V. D. 0,3 cm. Linker Ventrikel fast ganz leer. Seine Klappen gehörig, icterisch gefärbt, ebenso die Intima der Aorta. Musculatur blass und brüchig. L. V. H. 8,5 cm. A. U. 7,5 cm. V. D. 1,5 cm.

Bauchhöhle: Die Milz ist in allen Durchmessern erheblich vergrössert; ihre Länge beträgt 23 cm., ihre Breite 14 cm., ihre Dicke 8 cm. Die Kapsel, um das Organ stark gespannt, erscheint an manchen Stellen sammetartig getrübt. Parenchym schneidet sich derb, Pulpa in gewöhnlicher Art hervorquellend. Auf der Schnittfläche besteht eine ungleiche

Färbung, indem ein Teil des Parenchyms einen leicht grauroten Ton zeigt, während der grössere Teil des Organs sich durch dunklere Farbe, durch Saft- und Blutreichtum auszeichnet. Gewicht 1105 gr.

Auch die Leber ist in allen Durchmessern mindestens um das Doppelte vergrössert, ihre Breite beträgt 31,0 cm., die Höhe ihres rechten Lappens 23,0 cm; die des linken 22,0 cm. Die Dicke des rechten Lappens 9,5 cm. Das Parenchym ist zäh und derb, von kautschukähnlicher Elasticität und Consistenz. Dabei erscheint das Gewebe mässig blutreich, leicht verwaschen, schmutzig graugelb, so dass die acinöse Zeichnung grösstenteils unkenntlich geworden ist. Im unteren Teile des rechten Lappens mehrere olivengrüne Flecke, wie bei Lebercirrhose; im oberen Teile desselben Lappens fällt eine beträchtliche Vergrösserung der Acini auf, und stellenweise sieht man das interstitielle Gewebe von ganz dunkel farbigen Acinis durchsetzt. Im linken Lappen trifft man fast die gleichen anatomischen Verhältnisse. Einzelne, noch sichtbare Acini sind augenscheinlich vergrössert, das gesammte Gewebe zeigt Blutarmut und ist ebenfalls von einzelnen olivengrünen Herden durchsetzt.

In der Gallenblase eine ziemliche Menge von schleimiger, dunkelgelber Galle. Die Lymphdrüsen der Leberpforte bis zu Pflaumengrösse geschwellt.

Die Retroperitonealdrüsen vergrössert, ihre Schnittfläche von trübgelber Farbe. Ebenso zeigen sich die epigastrischen Drüsen bedeutend geschwellt, einzelne bis zur Grösse einer Feige, ihre Schnittfläche ist markig, von graugelber, verwaschener Farbe. Auch sämmtliche Mesenterialdrüsen hyperplastisch, ihr Parenchym weich, saftreich, icterisch gefärbt. Die Zunge stark belegt, Rachenschleimhaut gerötet. Die Uvula verdickt, die Tonsillen normal gross, bei Druck auf letztere entleeren sich käsige Pfröpfe in mässiger Menge. Im Magen eine geringe Menge schmutzig braunroter, mit Blut gemischter Flüssigkeit. Die Mucosa gelb gefärbt; der Fundus offenbar durch die anliegende Milz imbibiert. Im Duodenum dickschleimiger Inhalt. Bei Druck auf die

starkgefüllte Gallenblase ergiesst sich dünnflüssige, dunkelgelbe Galle in feinem Strahle in das Duodenum.

Im Dünn- und Dickdarm eine reichliche Menge schleimigen, aber deutlich gallig gefärbten Inhaltes; Schleimhaut des Dünndarms blass, geschwellt. Im unteren Ileum die Solitärfollikel geschwellt, auf ihrer Kuppe beginnende Erosionen. Im Coecum ein 2 cm. langes, ½ cm. breites Geschwür mit dunkelgefärbten, aufgeworfenen, von einem schmutzig grauen Schorf bedeckten Rändern und gegen den Grund hin von stark zerfressenem Aussehen. Die übrige Schleimhaut des Dickdarms dunkelfarbig, stark gerötet, im Zustande catarrhalischer Schwellung.

Die rechte Niere von normalem Umfange und glatter Oberfläche. Die Kapsel leicht abziehbar. Das Parenchym saftreich, jedoch zäh. Die Rindensubstanz von gelber, die Marksubstanz von dunkelbrauner Farbe. Der Hilus auffallend imbibiert. Die linke Niere zeigt ähnliche Verhältnisse wie die rechte, nur fällt eine stärkere icterische Färbung des Gewebes und die Verbreiterung der Rindensubstanz bei Blässe und Blutarmut derselben auf. Gewicht der rechten Niere 175,0 gr.; das der linken Niere 200,0 gr.

Nebennieren sind in normalem Zustand.

Kopfhöhle: Schädeldach blutarm, an einzelnen Stellen die Diplon geschwunden, die Dura ziemlich stark mit dem Schädeldache verwachsen. Die harte Hirnhaut mässig gespannt, ihre Innenfläche dunkelgelb, icterisch gefärbt, mit schwachen fibrinösen Auflagerungen bedeckt; ihre Gefässe wenig gefüllt, ihre Gewebe trüb und undurchscheinend. Die weichen Hirnhäute von durchaus normalem Verhalten und durchsichtigem Gewebe. In den Piagefässen wenig Blut, die Gefässe an der Basis fast leer. Ihre Wandungen ohne pathologische Veränderungen. Das Grosshirn von derber Consistenz und hochgradiger Anämie, seine Schnittfläche glänzend. Seitenventrikel von gewöhnlicher Weite; Adergeflechte blass. Centralganglien durchaus normal, von derber Consistenz. Das Kleinhirn etwas weicher, zeigt keine pathologischen Eigentümlichkeiten.

Die microscopische Untersuchung der Organe ergab Folgendes:

Die Vergrösserung der Milz ist zu Stande gekommen durch Hyperplasie der lymphoiden Elemente und des bindegewebigen Gerüstes; in letzterem zeigen sich besonders die spindelförmigen Zellen auffallend vermehrt. Pigmenthaltige Zellen finden sich in der ganzen Milz nicht vor. Auch die vergrösserten Lymphdrüsen zeigen neben intensiv icterischer Färbung allgemeine Hyperplasie. Das Mark des Oberschenkels ist von eigentümlicher, bräunlich gelber Farbe, welche unmittelbar nach Eröffnung der Markhöhle mehr in das braunrote spielt. Die Consistenz zeigt keine Veränderung. Die Fettzellen finden sich nur sparsam und sind klein. An Stelle des Fettmarkes ist eine reichliche Entwickelung der lymphoiden Zellen getreten, welche letztere durch Grösse und stark ausgebildete Kerne auffallen. Die gelbliche Farbe des Markes wird übrigens nicht allein durch Gallfarbstoff, sondern auch durch ziemlich erhebliche Mengen von körnigem Haematoidin bedingt. Graurötliche, gelbe Stellen fehlen vollständig. Dieser Befund berechtigt somit zu der Diagnose einer lymphadenoiden Hyperplasie des Knochenmarkes. Im Blut einer Vene finden sich die weissen Blutkörperchen im Verhältniss zu den roten, wie 1 : 15 vor. Das Gerinsel im rechten Herzen, besonders die gelbrötlichen Partien desselben, bestehen fast nur aus weissen Blutkörperchen und sparsamen Fibrin. Die Leber bietet das Bild der hypertrophischen Cirrhose mit ziemlich beträchtlicher interlobulären und auch intraacmösen Bindegewebswucherung. Der Process besteht offenbar schon seit längerer Zeit.

Ausserdem finden sich vielfach Herde und Stränge lymphoider Zellen, also leukämische Infiltration. Im Uebrigen trifft man vielfache intensiv icterische Läppchen, ganz wie bei Lebercirrhose mit Icterus. Zahlreiche Gallencapillaren zeigen sich verödet. Charcot'sche Krystalle fanden sich

nirgends weder im Blute, noch in der Milz, noch in den Lymphdrüsen, noch endlich in dem Knochenmark.

Die Musculatur des Herzens blass und gelblich ohne Fettdegeneration.

In den Nieren trübe Schwellung ohne leukaemische Infiltration.

In dem pleuritischen Exsudat traf man neben Eiterkörperchen überaus zahlreiche Spaltpilze, namentlich Torulaform.

Bei einem auf den vorstehend geschilderten Krankheitsverlauf gerichteten, epikritischen Rückblick, welcher gleichzeitig den für uns wichtigsten Gesichtspunkt, nämlich den differentialdiagnostischen erledigen soll, fallen hauptsächlich folgende Erscheinungen, als bei Leukaemie ungewöhnlich, auf:

Erstens: Das Monate lang andauernde tägliche Fieber.

Zweitens: Der ganz ungewöhnliche Icterus bei gleichwohl freiem Abfluss der Galle in den Darm.

Drittens: Die in Lunge, Kehlkopf und Darm auftretende Verschwärungsprocesse, über deren leukaemische oder tuberculöse Natur eine diagnostische Entscheidung zu treffen wäre.

Was zunächst das Fieber betrifft, welches den Kranken schon kurze Zeit vor seinem Eintritte in die Klinik heimsuchte, so machte dasselbe gegen Abend einen ganz regulären Anfall, — siehe Curve, — bestehend aus einem starken Schüttelfrost, welchem ein Hitzestadium folgte, worauf das Ganze mit dem Ausbrechen eines allgemeinen, starken Schweisses schloss. Dabei war die Temperatur, wie unsere Curve zeigt, entsprechend erhöht und die Pulsfrequenz gesteigert. Da überdies die Fieberbewegung fast ge-

nau dieselbe Stunde einhielt und von vorn herein die enorme Milzschwellung den Beobachtern nicht entgangen war, konnte diagnostisch zunächst recht wohl an eine einfache febris intermittens quotidiana gedacht werden. Mosler führt jedoch bereits loco citato p. 150 an, dass namentlich im Anfangsstadium der Leukaemie »febrile Exacerbationen mit Intermissionen und Remissionen Monate lang andauern können, ehe die Leukaemie sicher nachweisbar ist,« und so konnte von vorn herein Zweifel darüber bestehen, ob man es mit einer Intermittens oder wegen der ganz ungewöhnlichen Milzanschwellung mit Fieberbewegungen im Beginne einer Leukaemie zu thun habe. Seine Erklärung findet übrigens ein derartiges Fieberstadium bei Leukaemikern aller Wahrscheinlichkeit nach in den irritativen mehr oder minder entzündlichen Processen, welche die Hyperplasie der Milz, der Lymphdrüsen und des Knochenmarkes begleiten dürften.

Aber im vorliegenden Falle war noch eine andere Quelle des Fiebers als möglich und wahrscheinlich in Betracht zu ziehen, nämlich der in der Lunge bestehende Zerstörungsprocess. Ueber den Charakter desselben wird weiter unten die Rede sein. Hier genügt es festzustellen, dass die exulcerativen Zerstörungen, besonders innerhalb des rechten Oberlappens, Cavernen selbst von Hühnereigrösse, etc. ausgedehnt genug und dabei auch anhaltend im Vorschreiten begriffen waren, um ein tägliches Fieber hervorzurufen, welches kurzweg als hektisches zu bezeichnen war. Es ist bekannt, dass im Verlaufe mancher Formen von Tuberculose ganz regelmässig die Stunde einhaltende und in jeder Beziehung einer quotidianen Intermittens ähnliche Fieberzustände vorkommen, über deren Natur man in sofern ex juvantibus et ex nocentibus aufgeklärt wird, als sich auch in solchen Fällen Chinin keineswegs unwirksam erweist. Hier aber lag in der völligen Einflusslosigkeit des in hohen Gaben lange Zeit hindurch angewandten Chinins ein Fingerzeig, dass wirkliche Intermittens

schwerlich im Spiele sein konnte, dass es sich also entweder um ein durch dieses Mittel nicht zu mildernde Form von hektischem Fieber, oder in Anbetracht der ungewöhnlich grossen Milz um leukaemische Fieberbewegungen handeln müsse.

Icterus ist im Allgemeinen bei Leukaemie keine häufige Erscheinung, wie schon aus der Angabe Mosiers, (Monographie p. 178) hervorgeht, dass in allen bis zum Jahre 1872 beobachteten Fällen nur 4 mal Gelbsucht den Krankheitsverlauf compliciert habe. Als noch weniger häufig muss daher ein so ungewöhnlicher Grad von Icterus betrachtet werden, wie wir in unserem Falle beobachteten.

War doch die Färbung, namentlich des Gesichtes, unseres Patienten derartig tiefgelbbraun, geradezu broncefarben, dass man direct an Addisonsche Krankheit denken konnte. Einen so exquisit ausgebildeten Icterus finden wir in keinem einzigen der veröffentlichten Fälle von Leukaemie angemerkt. Ob es sich nun in unserem Falle um einen haematogenen oder hepatogenen Icterus gehandelt haben mag, eine naheliegende Frage, welche auch Mosler in einem seiner Fälle eingehend ventiliert, darüber wird sich, wenn überhaupt zu einem definitiven, so doch erst dann zu einem Urteil kommen lassen, wenn die anatomischen Verhältnisse der Leber genauer dargelegt sein werden. Die Erkrankung der Leber neben Leukaemie wird von manchen Autoren — Birch-Hirschfeld — rundweg als constant vorhanden, von anderen wohl mit grösserem Rechte als sehr häufig bezeichnet und von Ehrlich statistisch dahin bestimmt, dass unter 92 Fällen von Leukaemie 54 mal die Leber pathologische Veränderungen zeigte. Auch über die Qualität des pathologischen Bildes, welches sich in der Leber findet, besteht unter den Beobachtern keineswegs völlige Uebereinstimmung. Die Meisten nehmen eine doppelte Form von leukaemischer Lebererkrankung an, nämlich eine längs der Gefässe stattfindende Infiltration des

Parenchyms durch ausgewanderte weisse Blutkörperchen, aus welchem Vorgange sich dann die microscopisch bemerkbaren weissen Streifen und Flecken ergeben. Daneben soll es jedoch ganz im Virchow'schen Sinne zur Bildung sogenannter ächter leukaemischer Lymphome kommen, follikelartiger lymphdrüsenähnlicher Gebilde, welche man aus dem proliferierenden Bindegewebe des Organes hervorgehen lässt. Gewiss ist, dass das interlobuläre Bindegewebe in der Leber nicht selten in einer Weise hyperplastisch zunimmt, sich dabei mit lymphoiden Zellen durchsetzt zeigt, und dass man geradezu an Lebercirrhose erinnert wird. Ob jedoch dieser Vorgang als das Anfangsstadium jener Follikelbildung oder nur als eine Infiltration mit weissen Zellen zu deuten sei, mag dahin gestellt sein.

Endlich muss noch erwähnt werden, dass die Grössenzunahme der Leber oft durch alle diese Processe nicht ausreichend erklärt wird, sondern dass neben den angeführten Veränderungen eine Hyperplasie sämmtlicher Leberzellen stattfindet und die starke Volumenzunahme bewirken hilft. Was in unserem Falle den Zustand der Leber angeht, so war die Vergrösserung derselben schon eine ausserordentliche, da das Organ links die Milz und nach abwärts fast den Nabel erreichte. Auf bestehende Hyperplasie der Leberzellen lässt sich aus der constatierten beträchtlichen Vergrösserung der acini schliessen. Der hypertrophischen Beschaffenheit des interacinösen Bindegewebes, welche die Aehnlichkeit mit Cirrhose bedingt, wird ebenfalls Erwähnung gethan — auch Mosler sagt von seinem Fall: die Oberfläche der Leber zeigt die Eigenschaft, wie bei einer Lebercirrhose. — Ferner fehlt es nicht an jenen verwaschenen weisslichen Streifen und Flecken, aus denen wir auf die stattgehabte leukaemische Infiltration schliessen können.

Weniger Anhaltspunkte bestehen, um an die Bildung scharf umschriebner, ächt leukaemischer Lymphome innerhalb

dieser Leber zu glauben, dagegen zeigt dieselbe eine Eigenschaft, welche in leukaemischen Lebern selten sich findet, sie ist in hohem Grade icterisch. Dies führt uns auf die anfangs angeregte Frage über die Quelle des vorliegenden Icterus zurück. Ausdrücklich wurde constatiert, dass die Galle freien Abfluss in das Duodenum auch post mortem hatte und die im Darm aufgefundenen Faecalmassen gallig gefärbt waren. Ebenso blieb während des Lebens der Stuhl stets gefärbt, während der Harn Beimischung von Gallenfarbstoff zeigte.

Nach diesem Befunde müsste man, wenn auch noch so wenig geneigt, einen hämatogenen Icterus anzuerkennen wegen des Mangels jeglichen Hindernisses für den Gallenabfluss, eher glauben, der Icterus sei nicht durch Resorption bereits abgeschiedener Galle, sondern aus dem Blute entstanden. Ob zur Entscheidung dieses Punktes der Icterus der Leber selbst verwertet werden kann, dürfte fraglich erscheinen. Doch können wir uns dem Eindrucke nicht verschliessen, als deute der so massenhaft in der Lebersubstanz selbst aufgespeicherte Gallenfarbstoff darauf hin, dass ein Ueberschuss derselben in dem Organ vorhanden gewesen, der Icterus somit schliesslich doch als hepategener aufzufassen sei.

Die Natur der Lungenaffection, welche die Leukaemie complicierte, lässt sich nicht leicht bestimmen. Erinnert man sich der Antecedentien des Kranken und der Data, welche sich in Bezug auf seine Familie aus der Anamnese ergeben, so wird man geneigt sein, eine hereditäre Belastung anzunehmen, in Folge welcher die Lunge jedenfalls schon seit Jahren einen locus minoris resistentiae darstellte. Wiederholt hat Patient in Krankenhäusern wegen allerdings nicht näher eruierbaren Krankheiten und Lungenaffectionen Aufenthalt nehmen müssen, nur gewiss ist, dass er seit den letzten 2 Jahren fortwährend an Husten leidet; betrachtet man

ferner das Fieber, mit welchem er in die Klinik eintrat, mit Rücksicht auf die Lunge als ein hektisches, ruft sich in Erinnerung, dass in den Sputis Tuberkel-Bacillen nachgewiesen wurden, vergegenwärtigt sich schliesslich sowohl den Befund, welchen die sorgsam gepflegten physikalischen Untersuchungsmethoden intra vitam an der Brust ergaben, als auch die hinsichtlich der Lungen, des Kehlkopfes und des Darmes festgestellten Sektionsergebnisse, so wird man kaum zu einem anderen diagnostischen Resultate kommen können, als dass es sich um eine seit langer Zeit schlummernde, dann ziemlich langsam in den Fluss gekommene und subacut endigende tuberculöse Phthise gehandelt habe.

Ganz unerhört wäre eine solche Complication mit Leukaemie keineswegs. Denn unter den 94 Fällen Ehrlich's fand sie sich 12 Mal als Tuberculose der Lunge, der Leber, der Nieren und des Darmkanals.

Indessen bleibt doch noch eine ganz andere Deutung der in Rede stehenden Lungenaffection möglich. Allerdings trafen wir bei der Section in den Lungen sowohl auf knötchenartige Bildungen, als auf käsige Massen, als endlich auf Exulcerativprozesse, nämlich Cavernenbildung, also auf alle 3 für die tuberculöse Lungenphthise am meisten charakteristische Vorgänge; als vierter würde sich denselben sogar noch das nachgewiesene Auftreten der Bacillen anschliessen. Nun hat aber Böttcher — wie dies Mosler in seinen beiden grösseren Arbeiten anführt, — nachgewiesen, dass auch bei Leukaemie specifische Veränderungen in der Lunge vorkommen und zwar manifestiere sich der leukämische Prozess in diesem Organ folgendermassen: Er produciere Nester grauer, miliarer Knötchen, sowie grössere und kleinere Cavernen. Jene Knötchen beständen aus Anhäufungen lymphatischer Elemente. Ueberdiess traf Böttcher die Wand vieler kleiner Bronchien mit Lymphzellen infiltriert und konnte die Bildung der kleinen Cavernen auf Durchbruch und Ver-

schwärung solcher bronchialen Infiltrationsherde zurückführen. (Mosler, Monographie p. 168.) In seiner neueren Arbeit nennt Mosler p. 173 den von Böttcher ermittelten Befund Cavernenbildung, d. h. ulcerierende bronchiectatische Höhlen, welche durch „den Durchbruch lymphoider Zellennester" gegen die Luftröhrenäste entstanden waren. Auch Virchow hebt wegen der Analogie mit dem Auftreten von Tuberkeln das Vorkommen lymphoider Knötchen in der Respirationsschleimhaut hervor; er traf die Knötchen im Kehlkopf, in der Luftröhre und bis in die Bronchien hinein. Birch-Hirschfeld macht zu dieser Angabe Virchow's die Bemerkung, dass die leukaemische Infiltrationen keine Neigung zum käsigen Zerfall oder zur Ulceration zeigten; indessen, wenn man dies auch in Bezug auf den käsigen Zerfall zugeben kann, steht doch Böttcher's Angabe, dass sogar Cavernen durch Ulceration leukämischer Infiltrate entständen, zu der Meinung Birch-Hirschfeld's in schroffem Widerspruch. Und auch nach Virchow und Anderen unterscheiden sich ulcerierte leukämisch infiltrierte Peyer'sche Plaques, zumal sie wallartig erhabene Ränder zu zeigen pflegen, zuweilen kaum von typhösen Verschwärungen der betreffenden Darmdrüsen.

Wir sind bereits von dem zu deutenden Lungenbefunde auf die Veränderungen übergangen, welche in den Schleimhäuten des Darms und des Kehlkopfes sowohl bei Leukaemie, als auch bei Tuberculose vorkommen können. Und da in der That in unserem Falle Lunge, Darm und Kehlkopf exulcerative Veränderungen zeigten, so wird die Entscheidung darüber, ob wir es mit einem specifisch leukaemischen oder mit einem tuberculösen Prozesse zu thun haben, um so schwieriger. Alles zusammengenommen glauben wir uns dahin aussprechen zu müssen, dass in unserem Falle die in den 3 genannten Organen vorgefundenen Veränderungen nicht der Leukaemie, sondern einem tuberculösen Prozesse ange-

hören und zwar deshalb, weil wir in keinem der 3 Organe die exulcerativen Vorgänge aus etwa noch bestehenden Resten von lymphoider Infiltration abzuleiten vermochten, eine derartige Infiltration vielmehr überhaupt nicht zu Tage trat. Ferner befestigt uns in unserer Ansicht das reichliche Vorkommen käsiger Massen in der Lunge, während eine Neigung leukämischer Producte zu käsiger Rückbildung von allen Beobachtern in Abrede gestellt wird. Dazu kommen die Bacillen, welche bei Lebzeiten und nach dem Tode aufgefunden wurden, und welche, wenn auch das letzte Wort über sie noch nicht gesprochen worden ist, z. B. als gerade zu specifisch für Tuberculose gelten. Endlich sind es auch die Veränderungen der Lungenspitzen, zumal der rechten, das Eingezogensein derselben, die bindegewebige Verödung des Parenchyms u. s. w., welche Jeden, der häufiger Sectionen an chronischer Tuberculose Verstorbener sah, ohne Weiteres an diese Krankheit erinnern und ihn viel geneigter machen werden, dieselben vorliegenden Falles anzunehmen, als jenen specifisch leukämischen Prozess zu statuieren, welcher, wie Mosler mit Recht behauptet, doch nur überaus selten vorkommt.

Neuerdings wurden zwei derartige Fälle von Paffrath in seiner Inaugural-Dissertation (Zur Kenntniss der lienalen Leukaemie) p. 15 und p. 24, München 1882, veröffentlicht. Bollinger belegt diese leukaemische Lungeninfiltration mit dem Namen „chronische leukämische Pneumonie."

Neben diesen die Diagnose doch immerhin einigermassen beirrenden und sie bald in die Richtung einer Intermittens quotidiana, bald in die einer Addison'schen Broncekrankheit, dann wiederum in die der Tuberculose ziehenden Erscheinungen, fehlt es jedoch auch keineswegs an solchen Veränderungen, wie sie für den völlig regulären Verlauf der Leukaemie characteristisch sind. Dahin gehören namentlich die Vorgänge im Knochenmarke, in der Milz, in den Lymphdrüsen

und im Blute, also in den 4 Organen, welche bei der Leukaemie die Hauptrolle spielen.

Im Knochenmark hat Neumann 2 verschiedene Formen leukämischer Veränderungen nachweisen wollen, nämlich die pyoide und die lymphadenoide des Markes. Ersteren Falles ist dasselbe hellgraugelb, gelbgrün, ja geradezu eiterähnlich gefärbt, so dass man an purulente Osteomyelitis erinnert wird; bei der 2. Form dagegen dominiert die graurötliche bis fleischrote Farbe, während die Consistenz der gesammten Masse eine derbere zu sein pflegt. Aus der oben angegebenen Schilderung des mikroscopischen Befundes ersehen wir sogleich, dass wir es in unserm Falle mit der zweiten, von Neumann aufgestellten Form zu thun haben würden. Ob übrigens ein so scharfer Unterschied zwischen „Pyoid und Lymphadenoid" sich ziehen lässt, mag hier unentschieden sein. Ueber die Art und Weise, in welcher die sichtlich im Knochenmark massenhaft vermehrten lymphoiden Zellen etwa in das Blut gelangen konnten, existieren z. Z. nur hypothetische Anschauungen, welche positiver Beweise noch bedürfen.

Kernhaltige, rote Blutkörperchen wurden im Knochenmark nicht gefunden, ebenso wenig die Charkot'schen Krystalle, welche vermutlich aus den weissen Blutkörperchen, resp. aus den neugebildeten, lymphoiden Zellen heraus krystallisieren; dagegen ist insofern ein seltener Befund im Knochenmark verzeichnet, als des Vorkommens einer grösseren Menge von Hämatoidinkörner Erwähnung geschieht. Wir glauben, dass die Hämatoidinkörner die Reste stattgehabter kleiner Blutungen sind, an denen es bei der hochgradigen Hyperaemie des in lebhaftem Neubildungsprozesse begriffenen Knochenmarkes nicht fehlen kann.

Der Milztumor, so gewaltige Dimensionen er einnahm, bot im Grunde einfache hystologische Verhältnisse: Eine freilich fast riesenhaft zu nennende Hyperplasie der weissen

Pulpazellen, deren Zahl in's Unberechenbare hinein vermehrt worden sein muss, wird neben einer gleichzeitig vorhandenen und jedenfalls nicht wenig zur Vergrösserung des Organs beitragenden Hypertrophie der bindegewebigen Milzanteile, als das pathologisch-anatomische Substrat des vorliegenden Tumors bezeichnet. Zu diesen bindegewebigen Anteilen würden insbesondere die von der gleichfalls bindegewebigen Kapsel ausgehenden Milzbalken, die starken Adventitien der Milzarterien und das gesammte Reticulum zu rechnen sein, in welches sich Balken und Adventitien auffasern. Wenn sodann namentlich das Vorkommen zahlreicher Spindelzellen in diesen bindegewebigen Structuren hervorgehoben wird, so ist dies um so bemerkenswerter, als derartige Spindelzellen in der normalen Milz Erwachsener nur sehr spärlich vorzukommen pflegen.

Ueber das Verhältniss der Lymphdrüsen gibt der Sectionsbericht, welcher die einzelnen hyperplastischen Drüsenpaquete namhaft macht, nebst dem mikroscopischen Berichte bereits die erforderliche Auskunft.

Im wesentlichen hat man es auch bei diesen Organen, wie stets bei regelmässiger lymphatischer Leukaemie mit einfacher Hyperplasie der lymphoiden Elemente zu thun, vorausgesetzt nämlich, dass die herrschende Lehre zutreffend und die massenhafte Vermehrung lymphoider Zellen nicht auch in Milz und Lymphdrüsen durch Emigration weisser Blutkörperchen aus dem Blute zustande gekommen ist.

Was endlich das Blut betrifft, dessen Beschaffenheit freilich stets und auch in unserem Falle die Diagnose der Leukaemie vollständig sichert, so war das Verhältniss zwischen den weissen und roten Blutkörperchen post mortem 1 : 15, aber auch intra vitam schon seit lange 1 : 31; so dass man sagen darf, es habe schon seit Monaten eine zum wenigsten hochgradige Leukaemie bestanden. Denn oft genug ist das Verhältniss zwischen den Blutkörperchenarten, trotz bereits

vorhandener leukämischer Tumoren ein noch lange nicht so sehr zu Gunsten der weissen Blutkörperchen überwiegendes, wie in unserem Falle. Indessen bleibt es fraglich, ob nicht in der Leukaemie das erkrankte Individuum weniger durch die Ueberzahl der weissen Körperchen im Blute, als durch den hochgradigen Mangel an roten Blutkörperchen geschädigt wird. Denn niemals darf man ja vergessen, dass die Kehrseite des Ueberschusses an weissen Blutkörperchen im Mangel an roten besteht und dass durch diesen Umstand jeder Leukaemiker als an schwerer Anaemie leidend zu betrachten ist. Dieser Anaemie gesellt sich alsdann wie gewöhnlich auch ein mehr oder minder ausgeprägter Grad von Hydraemie hinzu.

Als Ausdruck dieser Blutverschlechterung darf dann das Auftreten von Oedem, welches sich auch in unserem Falle zeigte, angesehen werden, ebenso das Erscheinen pleuraler und pericardialer, jedoch fibrinarmer Transsudaten, woran es unserm Patienten gleichfalls nicht fehlte. Namentlich fand sich bei ihm eine nicht unerhebliche Ansammlung serös blutiger Flüssigkeit in der Pleurahöhle vor, ein Befund, welchen wir in der oben angedeuteten Weise und nicht als Consequenz des sonst oft genug Pleuritiden bewirkenden tuberculös phthisischen Prozessen in den Lungen erklären zu müssen glauben.

In einem gewissen Zusammenhange mit der hydrämisch anämischen Beschaffenheit des leukaemischen Blutes steht jedenfalls auch die Neigung der Leukaemiker zu Blutungen aus verschiedenen Organen; mag man im Uebrigen diese sogenannte hämorrhagische Diathese auch noch durch specielle Hypothesen zu begründen suchen. Zu letzterem gehört bekanntlich insbesondere die Vermutung Rindfleisch's, dass die starke Reibung der klebrigen, farblosen Zellen an den Gefässwandungen die letzteren zu Rupturen geneigt mache. Was uns betrifft, so scheint uns z. B. die Analogie des

Scorbuts, wobei doch ebenfalls eine zu dünnflüssige Beschaffenheit des Blutes zu zahlreichen Haemorrhagien führt, einen zusagenden Weg der Erklärung von Blutungen neben Leukaemie bieten. Auch bei unserm Pat. waren ziemlich früh die nicht nur bei Leukaemie, sondern bei den meisten Milztumoren häufig vorkommenden Blutungen aus der Nase wiederholt in charakteristischer Weise aufgetreten. In andern Organen kam es allerdings nicht zu bemerkenswerten Haemorrhagien, und in der Haut fanden sich, wie das Sectionsprotocoll angibt, am Thorax im Umfange eines 3 Markstückes mehrere linsengrosse Haemorrhagien.

Fassen wir das, was die obigen Darlegungen in differentialdiagnostischer Hinsicht etwa bemerkenswertes darbieten, zusammen, so würde dies ungefähr auf folgendes hinaus kommen:

Die Complication der Leukaemie mit tuberculöser Phthise der Lunge, eventuell auch des Kehlkopfes und des Darmes, kommt, wenn auch verhältnismässig selten, so doch ganz sicher vor. Bei mässiger Ausdehnung der Lungenzerstörung können Zweifel darüber bestehen, ob Knötchen und Cavernen, deren Anwesenheit man vermutet, specifisch leukämischer oder tuberculöser Natur sind und die gleichen Zweifel können auch in Bezug auf exulcerative Zerstörungen der Schleimhäute bestehen: Intra vitam die Bacillen, post mortem diese und die käsigen Produkte geben den Ausschlag für das diagnostische Urteil. Ausgedehnte Zerstörungen der Lungen sind bis jetzt als Folgen specifisch leukaemischer Vorgänge nicht beobachtet worden, müssen also auch neben Leukaemie auf eine complicierende Phthise bezogen werden.

Ein die Leukaemie begleitendes Fieber wird, sofern ausgedehntere und im Vorschreiten begriffene Lungenveränderungen vorliegen, auf die letzteren zu beziehen und als hektisches zu bezeichnen sein.

Endlich kommen die höchsten Grade von Icterus vor

neben der Leukaemie und man wird, selbst wenn die Farbe der Haut geradezu bronceartig wird und dabei die faeces gefärbt bleiben, mindestens so lange nicht eine Complication mit Morbus Addisoni zu vermuten haben, als der Harn noch Gallenfärbung zeigt.

Es gilt nunmehr einen zweiten Blick in jene Richtung zu werfen, welche in der Einleitung hervorgehoben wurde, nämlich auf die Theorie oder, wie man wohl zutreffender sagen könnte, auf die Pathogenie des leukämischen Krankheitsprozesses. Dieselbe ist bekanntlich von so hohem Interesse, dass wohl Niemand, nachdem er irgend welche Beiträge zu der in Rede stehenden Krankheit geboten, vollständig stillschweigend über die Genese hinweg gehen mag. Freilich müssen wir hinzufügen, dass die Lehre über Leukaemie sich in einem wenig erfreulichen Stadium befindet, da das alte festgeglaubte Dogma stark ins Wanken geraten ist, und eine Menge von Widersprüchen gegen dasselbe sich nicht mehr abweisen lassen, sichere Grundlagen für eine feste, neue pathogenetische Anschauung aber noch nicht gewonnen wurden. Was unseren Fall betrifft, so wäre zunächst zu constatieren, dass derselbe der vorgefundenen, intensiven Knochenmarkserkrankungen wegen auch nach Neumann zu den beweiskräftigen, d. h. mit Knochenerkrankungen verbundenen Fällen zählt, deren bis zum Jahre 1877 noch nicht mehr als 20 veröffentlicht waren. Im Uebrigen aber lässt sich aus unserem Falle — scheint uns — wie aus irgend einem anderen beweiskräftigen nicht der Schluss ziehen, welchen Neumann gezogen wissen will, nämlich, dass die gesamte Erkrankung lediglich von der Knochenmarksveränderung abhänge, Milz- und Lymphdrüsentumoren aber nur als für das Wesen der Krankheit unerhebliche Complicationen zu betrachten sein. In dieser Hinsicht sagt schon Cohnheim in seinen Vorlesungen über allgemeine Pathologie p. 471 sehr zutreffend: „Es sei doch etwas viel verlangt, einer Milzvergrösserung

von so ausserordentlichen Dimensionen, wie sie bei der Leukaemie und wohlverstanden nur bei der Leukaemie oft genug gesehen wird, jeden Einfluss auf die leukämische Blutbeschaffenheit absprechen zu sollen.“ Dasselbe kann man natürlich auch in Betreff der Lymphdrüsentumoren sagen. Und wenn es sich dabei einstweilen allerdings nur um einen sehr allgemein gehaltenen Ausspruch handelt, so lässt sich doch auch mit triftigen, histologischen Gründen beweisen, dass die Vorgänge in Milz, Lymphdrüsen und Knochenmark schliesslich auf ein und derselben Stufe stehen; dass der wesentliche Vorgang an allen drei Orten eine massenhafte Ansammlung lymphoider Zellen ist und dass wir nach unsrer bisherigen Einsicht der lienalen, lymphatischen und myelogenen Form von Leukaemie volle Gleichberechtigung zugestehen müssen.

Was sodann die eigentlich pathogenetischen Fragen hinsichtlich des leukaemischen Krankheitsprozesses betrifft, so müssen wir uns bei den engen, uns zugemessenen Grenzen hier darauf beschränken, einige der wichtigsten Gesichtspunkte anzugeben, deren Veränderung durch neuere wissenschaftliche Anschauungen das Meiste zur Erschütterung der bis dahin so gesichert scheinenden Doctrin über Leukaemie beigetragen haben. In dieser Beziehung möchten wir drei solche, neuerdings veränderte Gesichtspunkte hervorheben.

Zunächst lässt sich nicht leugnen, dass die Zeit vorüber ist, in welcher man fest daran glaubte, dass die weissen Blutkörperchen einfach von der Milz, den Lymphdrüsen und dem Knochenmark aus, nachdem sie an diesen drei Orten, durch Theilung aus praeexistenten Gewebselementen gebildet waren, einfach durch Venen, etc. in das Blut abgeführt würden.

Zählungen der weissen Blutkörperchen in der Milzvene sollten bekanntlich den Beweis für diese Behauptung geben, mit welcher es selbstverständlich auf das Beste harmonierte, dass bei hyperplastischer Anschwellung der Milz, der Lymph-

drüsen etc., also bei einem Zustande, in welchem diese Organe weisse Blutkörperchen im Ueberschuss durch Hyperplasie producierten, sich ebenfalls ein starker Ueberschuss an weissen Körperchen im Blute finde. Heutzutage hält man, wie Billroth sagt, weder die weissen Milzzellen noch die Rundzellen für so mobil, dass sie nur zu ganz kurzem Aufenthalt in dem betreffenden Organ und im Uebrigen zum Abfliessen in das Blut bestimmt wären, sondern man sieht in jenen Rundzellen ebenso stabile Elemente der Milz und der Lymphdrüsen wie es etwa die Leberzellen für die Leber sind. Was in dieser Hinsicht für Milz und Lymphdrüsen, das gilt wohl auch jedenfalls trotz der Opposition Neumanns vom Knochenmark. Selbstverständlich ist es, dass nun auch nicht mehr ohne weiteres der Ueberschuss weisser Blutzellen aus der Hyperplasie jener drei sogenannten blutbereitenden Organe abgeleitet werden kann.

Der zweite Satz, an welchen zu glauben man inzwischen verlernt hat und welcher die alte Theorie der Leukaemie nicht wenig stützte, lautet dahin, dass die roten Blutkörperchen innerhalb des Blutes aus den weissen hervorgingen. Teils wurde diese Behauptung verwertet, um den eigentlich schon aus Hyperplasie jener drei Organe erklärten Ueberschuss an weissen Körperchen noch von einer zweiten Seite aus wahrscheinlich zu machen, teils benutzte man jene Behauptung, um den Mangel an roten Blutkörperchen, der ja gleichfalls eine augenfällige Erscheinung der Leukaemie ist, als begreiflich hinzustellen. In diesem Sinne wies Virchow von vornherein darauf hin, dass es sich bei der Leukaemie um eine mangelhafte Verwandlung der farblosen Blutkörperchen in rote handle. Die Umwandlung weisser Körperchen in rote wird jedoch von allen neuen Forschern, speciell von Cohnheim, in Abrede gestellt, und in der That lässt sich zum Beweise jener Umwandlung gar nichts weiter anführen, als eine vorläufige Mitteilung Reckling-

hausen's, welcher in 15 Jahren keine Bestätigung gefolgt ist. Auch in den kernhaltigen roten Blutkörperchen, welche bei Embryonen, normaler Weise im Knochenmark Erwachsener und schliesslich im leukaemischen Blute vorkommen, konnte man zwar mit Wahrscheinlichkeit eine Vorstufe der roten Blutkörperchen aber nicht eine Uebergangsform zwischen weissen zu roten nachweisen.

Endlich war überhaupt die neue, von Cohnheim aufgestellte Anschauung über die Entzündung und seine Lehre von der Emigration der weissen Blutkörperchen auch von Einfluss auf die Anschauung über Leukaemie. Bisher ist dies zwar meist nur hinsichtlich der Lymphome bemerkbar gewesen, welche, wie wir erwähnten, mehr und mehr als einfache Infiltrate durch Emigration weisser Blutkörperchen entstanden angesehen und von vielen nur noch in matter Weise als ächte in loco neugebildete Lymphome vertheidigt werden. Indessen könnte man dieselbe Anschauung auch auf Milz, Lymphdrüsen und Knochenmark anwenden und es würden alsdann die massenhaft in diesen Organen vorkommenden weissen Zellen ebenfalls nicht als an Ort und Stelle gebildet, sondern als durch Auswanderung aus dem Blute in diese Organe abgelagert, gelten müssen. Man sieht, dass man hiermit bei der Anschauung Cottmanns und aller derer, welche die Leukaemie für eine primäre Blutkrankheit halten, angekommen wäre, da nunmehr nicht die Tumoren der 3 Organe Ursache der leukaemischen Blutbeschaffenheit, sondern die leukaemische Blutbeschaffenheit Ursache der Tumoren wäre. Obwohl allen angeführten neueren Anschauungen zugethan, zieht Cohnheim und mit ihm wohl mancher andere Kenner der Leukaemie diese letzte Consequenz nicht, sondern bleibt bei der Auffassung der Leukaemie als eine secundäre Bluterkrankung stehen, welche durch abnorme Function der drei als blutbereitend bezeichneten Organe zustande komme. Die Art der Functionsabnormität

dieser Organe bei Leukaemie und der Modus, durch welche die leukaemische Blutbeschaffenheit von jenen abnorm fungierenden Organen aus hervorgerufen werde, sei uns z. Z. gänzlich unbekannt.

Doch man sieht, dass durch das hier Gesagte fast nur Capitelüberschriften gegeben sind, welche, um ein klares Urteil über die schwierigen Fragen der Pathogenie des leukaemischen Prozesses zu ermöglichen, erst ausgeführt und noch erheblich vervollständigt werden müssten; eine Arbeit von hohem Interesse, welche einer späteren Zeit vorbehalten sein dürfte.

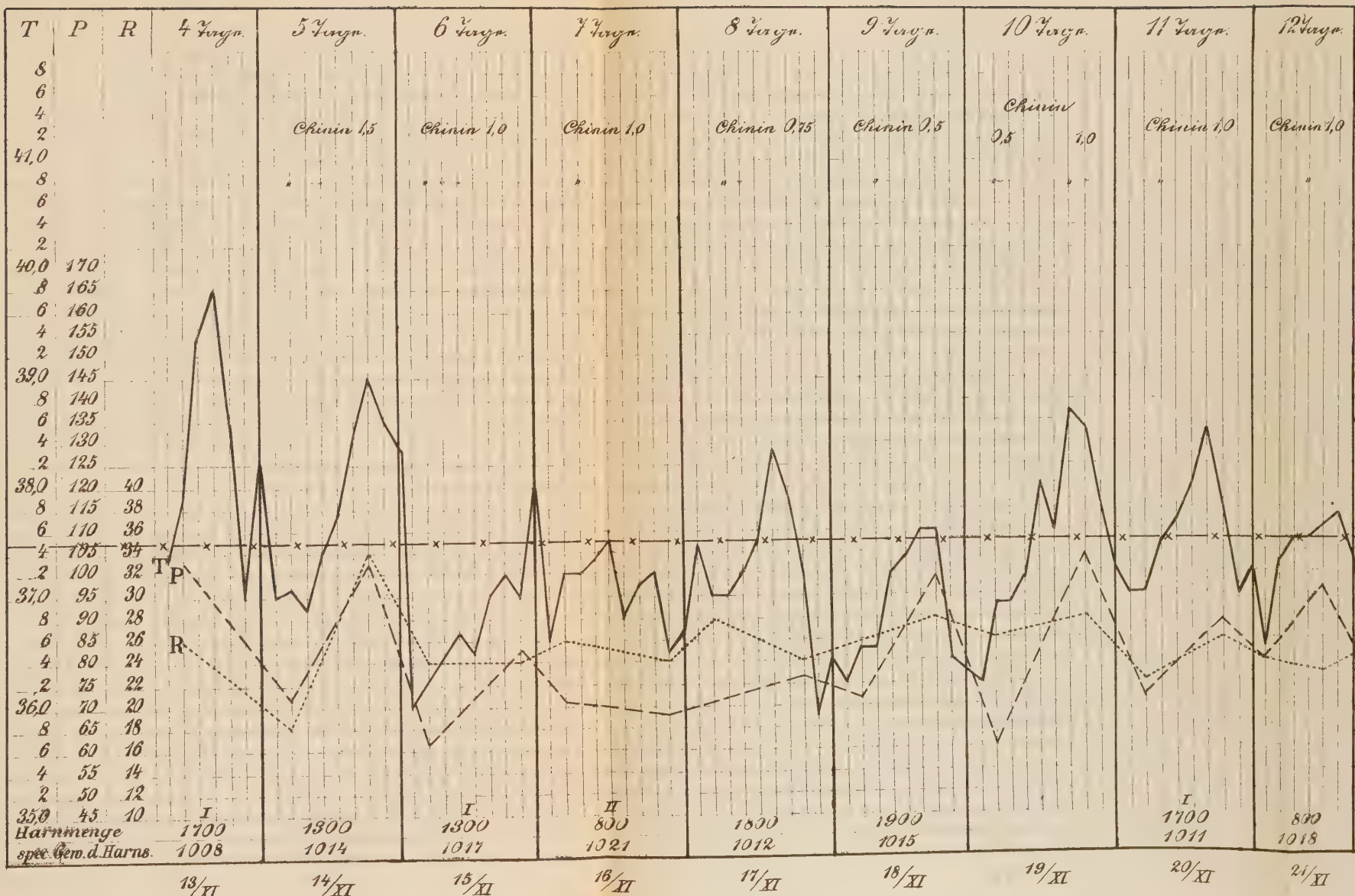
T
P
R
4 Tage.
5 Tage.
6 Tage.
7 Tage.
8 Tage.
9 Tage.
10 Tage.
11 Tage.
12 Tage.
Chinin 1,5
Chinin 1,0
Chinin 1,0
Chinin 0,75
Chinin 0,5
Chinin 0,5 1,0
Chinin 1,0
Chinin 1,0
41,0
40,0
39,0
38,0
37,0
36,0
35,0
170
165
160
155
150
145
140
135
130
125
120
115
110
105
100
95
90
85
80
75
70
65
60
55
50
45
40
38
36
34
32
30
28
26
24
22
20
18
16
14
12
10
Harnmenge
spec. Gew. d. Harns.
I 1700 1008
1300 1014
I 1300 1017
II 800 1021
1800 1012
1900 1015
I 1700 1011
800 1018
13/XI
14/XI
15/XI
16/XI
17/XI
18/XI
19/XI
20/XI
21/XI

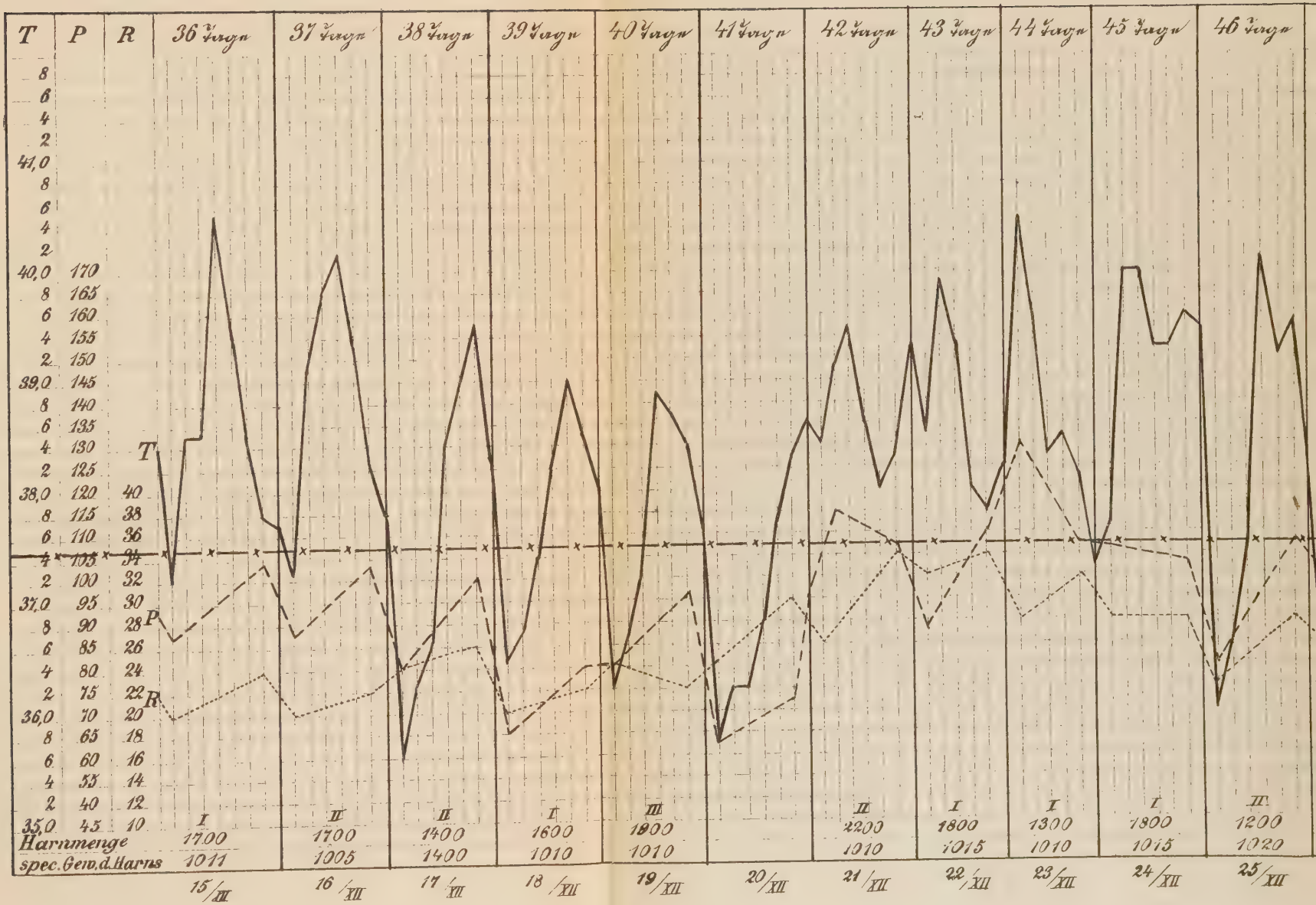
T
P
R
36 Tage
37 Tage
38 Tage
39 Tage
40 Tage
41 Tage
42 Tage
43 Tage
44 Tage
45 Tage
46 Tage
Harnmenge
spec. Gew. d. Harns
15/XII
16/XII
17/XII
18/XII
19/XII
20/XII
21/XII
22/XII
23/XII
24/XII
25/XII

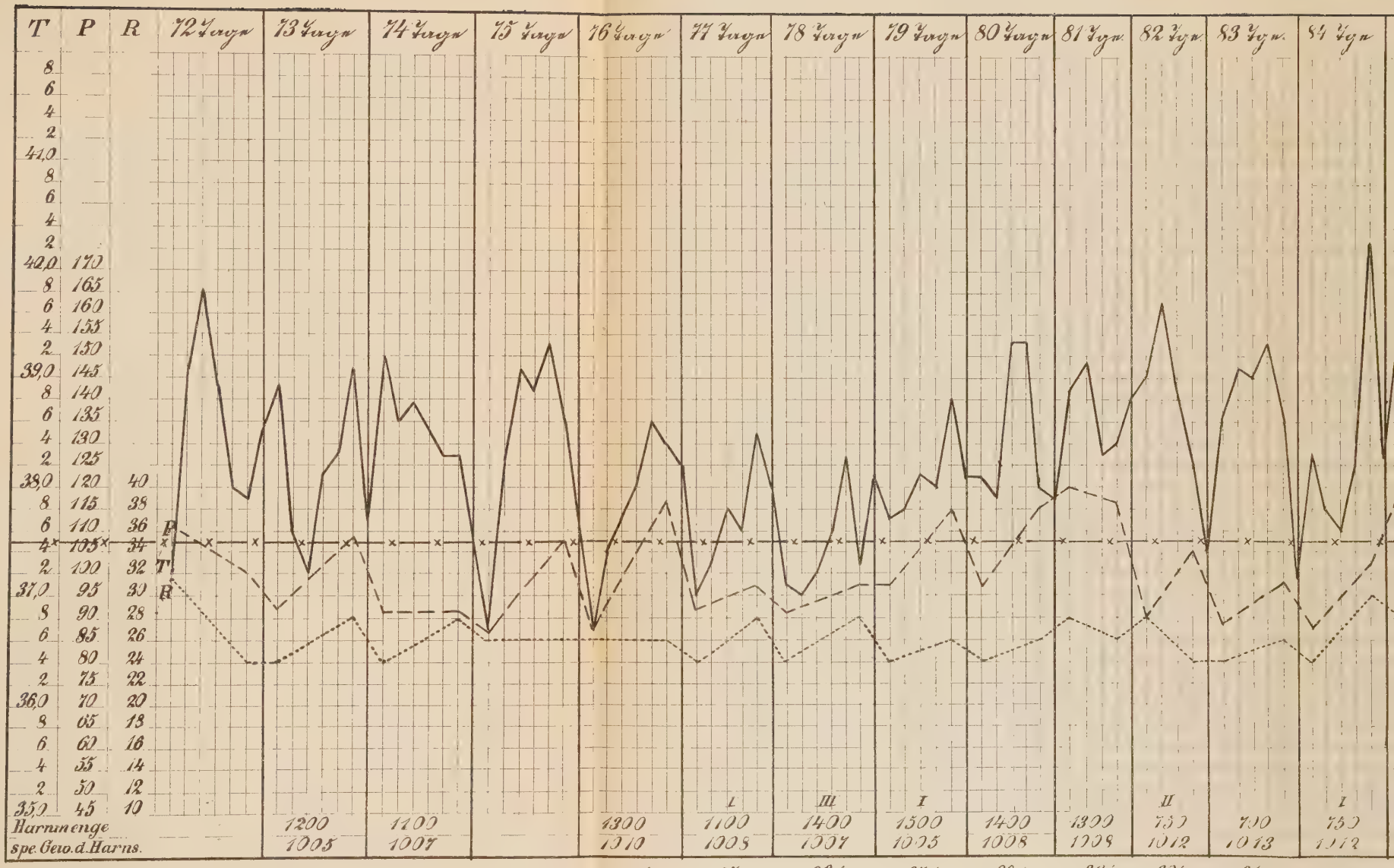
T
P
R
72 Jahr
73 Jahr
74 Jahr
75 Jahr
76 Jahr
77 Jahr
78 Jahr
79 Jahr
80 Jahr
81 Jahr
82 Jahr
83 Jahr
84 Jahr
Harnmenge
spe. Gew. d. Harns.
20/I
21/I
22/I
23/I
24/I
25/I
26/I
27/I
28/I
29/I
30/I
31/I
1/II